Aus der Kgl. Universitätspoliklinik für Hals- und Nasenleiden.
(Vorstand: Prof. Dr. Neumayer.)

Röntgenaufnahmen
des normalen und erkrankten Kehlkopfs.

Mit 3 Figuren und 6 Abbildungen.

R. UNIV. BIBLIOTHEEK LEIDEN

Inaugural-Dissertation

zur

Erlangung der Doktorwürde

in der gesamten Medizin

verfasst und einer hohen medizinischen Fakultät

der

k, bayr. Ludwig-Maximilians-Universität zu München

vorgelegt von

Emil Treitel
Assistenzarzt im Felde.

MÜNCHEN
RUDOLPH MÜLLER & STEINICKE.
1914

Gedruckt mit Genehmigung der med. Fakultät.

Referent: Prof. Dr. Neumayer.

Meinen Eltern!

Das Verlangen, unsere Diagnosenstellung bei Kehlkopfaffektionen mit Hilfe der Röntgenstrahlen zu vervollkommnen, ist einem rein praktischen Bedürfnis entsprungen. Denn je mehr wir den „Aufklärungsdienst" der Röntgenstrahlen in Körperregionen schätzen gelernt haben, in denen sie alle Feinheiten zu enthüllen vermögen, um so mehr vermissen wir ihre unschätzbare Hilfe dort, wo sie aus irgend welchen Gründen ihre Eigenschaften nicht zur vollen Entfaltung bringen können. Nirgends ist dies so auffallend, wie in der Rhinolaryngologie, wo die Nase und ihre Nebenhöhlen im Röntgenbilde so vollkommen zur Darstellung gelangen, während der Kehlkopf und die Luftröhre wenigstens in ihren feineren Details bis in die letzte Zeit der Röntgenaufnahme fast völlig verschlossen geblieben sind. Und doch hatten schon bald nach der Entdeckung der Röntgenstrahlen die Versuche begonnen, den Kehlkopf auf röntgenologischem Wege zu erforschen. (1)

Als Erster hat über planmäßige röntgologische Untersuchungen am Kehlkopf Scheier auf der Naturforscherversammlung in Frankfurt a. M. im Jahre 1896 berichtet (2). Derselbe Forscher hat dann in einem Vortrag in der „Laryngologischen Gesellschaft" in Berlin gegen Ende des gleichen Jahres seine bisherigen Ergebnisse zusammengestellt. Er begann zunächst mit der Durchleuchtung, ohne dabei einen wesentlichen Erfolg erzielen zu können. Dann ging er dazu über, Aufnahmen an der Leiche zu machen und konnte dabei schon die Konturen des Schildknorpels feststellen und Fremdkörper im Kehlkopf nachweisen. Sein Bericht schließt mit den Worten: „Ich habe nun am Lebenden die Expositionszeit bis auf eine Minute abgekürzt. Das Zungenbein ist deutlich aber genauere Details der Kehlkopfknorpel sieht man auch jetzt noch nicht. Nur durch eine Momentaufnahme würde man ein ideal gutes Bild von einem so beweglichen Teil, wie es der Kehlkopf ist, erhalten. Für die Untersuchung des Kehlkopfs ist daher das Verfahren der direkten Beobachtung mit dem Schirm vorläufig anzuwenden." (3)

Diese Forderung Scheier's wurde in England schon im folgenden Jahre (1897) durch Macintyre in genialer Weise aufgenommen. Er versuchte mittels in den Mund eingeführter Fluorescenzschirme den Kehlkopf zu durchleuchten. Der im stumpfen Winkel am Stiel sitzende Schirm war

bei der Exploration des Kehlkopfes nach unten gerichtet, die Röhre befand sich in der Nähe des Halses. Zur Photographie des Larynx legte er eine schmale Platte an die Seite des Halses. (4)

Die Untersuchungen der damaligen Zeit erstreckten sich fast ausschließlich auf den Verknöcherungsprozeß der Kehlkopfknorpel. Mit Hilfe der Röntgenstrahlen gelingt es, gerade hier Abweichungen von der normalen Ossifikation nachzuweisen, die man mit der bisherigen Methode des Einstechens in die Knorpelsubstanz leicht übersehen hatte. Wieder war es Scheier, der diese Untersuchungen in großem Umfange systematisch durchführte. (5) Er erbrachte den Nachweis, daß die Verknöcherung der Larynxknorpel bedeutend früher beginnt, als man bisher fast allgemein angenommen hatte. Er vermochte damit die rein anatomischen Ergebnisse von Chievitz (6) richtig zu stellen und zu erweitern. Er fand zuweilen bei Individuen von 18—20 Jahren schon eine vorgeschrittene Ossifikation der Schildknorpel. Damit fiel die alte Ansicht, daß diese Verknöcherungsvorgänge als eine „rigiditas perpetua comes senectutis" zu betrachten seien. Vielmehr erblickt darin Scheier einen „physiologischen Vorgang, welcher ungefähr um die Zeit, wo die übrigen Skeletteile ihr Wachstum abschließen, seinen Anfang nimmt". Außer diesem verfrühten Anfang des Verknöcherungsprozesses ist als zweites Resultat der bei beiden Geschlechtern differierende Typus desselben hervorzuheben. Namentlich gilt dies für den Schildknorpel. Bei beiden Geschlechtern fängt die Verknöcherung bezw. Verkalkung am hinteren Ende des Schildknorpels an. Die Knochenkerne zeigen sich zunächst im cornu inferius. Beim Manne breitet sich die Verknöcherung von da am unteren Rande des Knorpels entlang nach vorn aus und verbindet sich mit einem am unteren Ende des Schildknorpelwinkels neu entstandenen Knochenkern. Alsdann geht aus der Mitte dieser unteren Verknöcherungszone ein schmaler Streifen Knochen nach oben und vorn und teilt hierdurch die Platte in zwei ungleiche Hälften. Indem weiterhin die Verknöcherung auch vom cornu superius aus nach vorn sich ausbreitet und sich am vorderen Rande mit der unteren vereinigt, bekommt man schließlich zwei runde oder ovale Knorpelinseln, die überall von spongiösem Knochengewebe umgeben sind. Diese Inseln werden immer kleiner und kleiner bis schließlich der ganze Knorpel ossifiziert ist. Scheier gibt Photogramme von sämtlichen diesen Stadien.

Beim weiblichen Geschlecht dagegen fehlt die frühzeitige Verknöcherung des unteren Knorpelrandes sowie der zungenförmige Mittelstreifen. Auch hier Beginn im cornu inferius; von hier aber schreitet die Verknöcherung am hinteren Rande

bis zum cornu superius fort, um dann allmählich in der ganzen Höhe der Platte sich nach vorn auszubreiten. „Einen Zusammenhang zw. bestimmten Krankh. u. d. Grade der Verknöcherung", schreibt Scheier, „konnten wir nicht feststellen". Gerade diese letzte Behauptung ist von größter Bedeutung für spätere Röntgenuntersuchungen des Kehlkopfes geworden und wir werden daher im weiteren Verlauf dieser Abhandlung noch ausführlich auf diesen Punkt zurückkommen müssen.

Noch im selben Jahre veröffentlichte Scheier röntgologische Untersuchungen über die Physiologie der Stimme und der Sprache sowie des Schluckakts. (7) Er studierte an photographischen Aufnahmen die Stellung der Lippen, des Gaumens, der Epiglottis und des Larynx beim Sprechen einzelner Laute sowie während der einzelnen Phasen des Schluckakts. In der Berliner „Laryngologischen Gesellschaft" faßte A. Rosenberg die bisherigen Ergebnisse der röntgologischen Kehlkopfuntersuchungen zusammen und kam zu einem durchaus negativen Resultat. Wir erfahren übrigens aus diesem Vortrag, daß schon damals Versuche zur Differenzierung maligner und benigner Kehlkopftumoren gemacht waren, die zu keinem befriedigenden Ergebnis geführt hatten. In der anschließenden Diskussion gelang es damals Scheier seine Untersuchungsergebnisse aufrecht zu erhalten. (8) Im folgenden Jahre berichtet Scheier über röntgologische Darstellungen der Gefäßverzweigungen im Larynx. Um diese Verhältnisse zu eruieren, hatte er die Hauptgefäße des Kehlkopfs mit einer für die Röntgenstrahlen undurchlässigen Flüßigkeit (Zinnober, Mennige, graue Salbe) injiziert. (9) Sehr interessant ist es, daß schon zu dieser Zeit Alexander-Berlin einen Vortrag hielt, in dem er Röntgenaufnahmen eines Tumors des Larynx projizierte. Aus dem kurzen Referat ist allerdings über die praktische Bedeutung dieser Aufnahmen nichts Sicheres zu ersehen. (10)

Ueber eine Röntgenaufnahme am Lebenden berichtet zuerst wieder Dr. Behn-Kiel. (11) Es handelte sich um eine 29jährige Patientin mit einem Carcinom des Oesophagus-eingangs, das den Larynx intakt ließ. Die Patientin kam kurze Zeit darnach ad exitum, sodaß eine genaue Kontrolle des Befundes durch Autopsie möglich war. Behn machte die Aufnahme mit einer Platte 9×12, die er mit der Hand an den Hals andrückte; die Expositionszeit betrug 5 Sekunden, wobei er den Atem anhalten ließ; er wählte einen Focusabstand von 30 cm. An dieser Aufnahme, die er nachher an der Leiche noch einmal wiederholte ist nun zweierlei bemerkenswert. Einmal zeigt sie den Typus einer ziemlich weit fortgeschrittenen weiblichen Verknöcherung nach Scheier und in diesem Sinne wurde das Bild auch von

Behn gedeutet. Dann aber zeigte sie die eigentümliche Verknöcherungsfigur wie sie Thost in seinem später zu erwähnenden Werk (28) als charakteristisch für das Carcinom angibt. Man sieht deutlich die siebartige Form der Verknöcherung, die hellen Stellen — Krebsnester — wechseln ab mit dunklen, den Stellen neugebildeten Knochens; die Verknöcherung selbst ist für dieses Alter außerordentlich weit vorgeschritten. Und so wird es verständlich, wenn Thost selbst darüber schreibt: „Nach meinen jetzigen Erfahrungen hätte ich nach dem Bilde Behn's namentlich nach Bild 3 Tafel V mit Sicherheit Carcinom diagnosticiert." Man müßte dann allerdings annehmen, daß das Carcinom vom Oesophaguseingang auf die Kehlkopfknorpel übergegriffen und diese in typischer Weise verändert hätte; Veränderungen, die sich wahrscheinlich nur mikroskopisch hätten nachweisen lassen.

In Frankreich wurden die Scheier'schen Röntgenuntersuchungen des Kehlkopfs, seiner Lage und seiner Beziehung zu den Nachbarorganen durch M. Mignon fortgesetzt und bestätigt. Er berichtet über die Topographie des Larynx, die Beweglichkeit beim Atmen, Sprechen, Husten, Niesen und Schlucken ohne wesentliche, neue Gesichtspunkte aufzudecken. (12).

Scheier selbst gibt dann noch in seiner Arbeit „Ueber die Ossifikation des Kehlkopfes" aus dem Jahre 1902 eine genaue Zusammenstellung seiner Untersuchungsergebnisse, die er durch gute Reproduktionen seiner Skiagramme belegt (13) Es erscheinen aus dieser Abhandlung noch einige neue Gesichtspunkte erwähnenswert. Zunächst sei darauf hingewiesen, daß auch diese Untersuchungen alle an Leichenkehlköpfen ausgeführt sind. Für den männlichen Typus der Ossifikation des Schildknorpels legt Scheier besonderen Wert auf den Knochenzapfen, der sich vom tuberc. thyreoid. inf. nach oben und vorn ausbreitet. Von großem Interesse ist es, daß — auf Veranlassung von Scheier — Dr. Taptas bei einem Eunuchen einen durchaus weiblichen Verknöcherungstypus nachweisen konnte. Ebenso konnte Scheier selbst bei einem Fall von Hermaphrodismus masculinus eine typische, männliche Verknöcherungsform nachweisen. Bemerkenswert ist ferner an dieser Arbeit, daß hier zum ersten Mal der Sin. Morgagni erkannt und beschrieben wurde. „Man sieht", schreibt Scheier, „an den meisten Bildern auf den Schildknorpelplatten von vorn nach hinten verlaufend, einen helleren Schatten in ovaler oder vielmehr in elliptischer Form. Er entspricht der Gegend des Ventriculus Morgagni. Auch am Lebenden dokumentiert sich diese Stelle ganz genau, so daß man feste Geschwülste von derber Consistenz und genügender Größe, die ihren Sitz an dieser

Stelle haben, an der entstehenden Schattenbildung auf dem Bilde bezw. Schirm wird erkennen können. Bei den weiblichen Kehlköpfen haben wir fast immer diese helle Stelle sich abgrenzen gesehen, ja sogar bei ganz alten Frauen, wie bei einer Frau von 75 Jahren, weil eben die Ossifikation diesen vorderen Teil der Platte der cartilago thyr. nicht befällt. Die Stimmbänder selbst lassen sich im Röntgenbilde nicht erkennen, und ist dies ja schon aus theoretischen Gründen unmöglich, da die normalen Stimmbänder im ganzen weniger dichte Körper darstellen, als die sie umgebenden Knorpel. Es müssen sich eben günstige Dichtigkeitsdifferenzen gegenüberstehen." Scheier selbst verschmäht es also aus der mehr oder weniger scharfen Begrenzung des unteren Randes des Sin. Morgagani Rückschlüsse auf die Beschaffenheit der Stimmbänder zu ziehen.

Auch in dieser Arbeit geht Scheier auf den Einfluß gewisser pathologischer Zustände auf die Verknöcherung des Kehlkopfes ein. Er konnte nicht bemerken, daß die Syphilis oder Tuberkulose besonders merklich die Verknöcherung beeinflußten und überhaupt keine Verbindung zwischen der Krankheit des Individuums und dem Grade der Ossifikation feststellen. Im weiteren Verlauf behandelt er dann noch den Ossifikationstypus gewisser Tiere, um sich dann eingehend mit der genauen Struktur des verknöcherten Larynx zu befassen, die er ebenfalls an Röntgenogrammen von Fournierblättern untersuchte. Er fand in der inneren Architektur der Spongiosa eine gewisse Regelmäßigkeit und Gesetzmäßigkeit zumal am Schildknorpel; hier beschreibt er im unteren Teil zwei Bälkchensysteme, die rechtwinklig zu einander stehen, von hinten außen nach vorn und innen und von hinten innen nach vorn und außen verlaufen. Er erblickt in dem Bälkchensystem des Schildknorpels ein Zeichen vollkommener Anpassung an die Biegungsbeanspruchung im Sinne Wolff's. (14) Die Corticalis denkt er sich durch eine Zusammendrängung der feinen Bälkchen der Spongiosa entstanden.

Ueber außerordentlich exakte und mühevolle röntgologische Untersuchungen des Larynx berichten die beiden Brüder Eiykman. Sie stellten sich die Aufgabe, die Bewegungen des Kehlkopfes beim Summen mit geschlossenem Munde, sowie beim Sprechen mit Stimmton und beim Flüstern der Hauptvokale zu erforschen. Diese Arbeiten sind für uns einmal deshalb bemerkenswert, weil hier sämtliche Aufnahmen am Lebenden gemacht sind und weiterhin, weil hier erstmals näher auf die Beschreibung der Weichteile des Stimmapparats eingegangen ist. So schreibt P. H. Eykman-Scheveningen schon in seiner ersten Arbeit aus dem Jahre 1901: „Die Zunge ist, was den Hinterrand anbetrifft, deutlich sichtbar; die Epiglottis ragt schief empor wie eine

Haube; es fällt nicht schwer die plicae aryepiglotticae zu finden.“ (15) In seiner zweiten Arbeit bringt dann L. P. H. Eiykman-Amsterdam mathematisch genaue Angaben über die Entstehung des Kehlkopfskiagramms auf der photographischen Platte (16) und damit den Beweis, wie viel die Röntgenstrahlen von den einzelnen Teilen des Kehlkopfes zur Darstellung zu bringen vermögen. Von den vorzüglichen Abbildungen — ich verweise besonders auf Tafel XIV, Bild 6 — ist als interessanter Nebenbefund zu erwähnen, daß sie den männlichen Verknöcherungstypus nach Scheier erkennen lassen; als Versuchsperson hatte Eiykman selbst gedient. Auch von der Physiologie des Schluckaktes gibt P. H. Eiykman gute radiographische Darstellungen, wobei er in genialer Weise die technischen Schwierigkeiten überwand. (17, 18).

Während bisher seit der Entdeckung der Röntgenstrahlen Jahr für Jahr über rentgenologische Untersuchungen des Kehlkopfs berichtet war (s. Literaturverzeichnis), trat nunmehr eine längere Pause ein, bis dann im Jahre 1908 eine ganze Reihe meist zusammenfassender Arbeiten aus diesem Gebiete erschien. Zunächst erwähne ich hier die Arbeiten von Fraenkel, der die Ergebnisse von Scheier über die Ossifikation der Kehlkopfknorpel einer genauen Nachprüfung unterzog. (19) Er konnte an Knorpeln, die er möglichst aller Weichteile entblößt hatte, im wesentlichen die alten Befunde bestätigen. Allerdings kam er in einigen wichtigen Punkten zu anderen Ergebnissen als Scheier (s. S. 161—163). Einmal gelang es ihm schon bei einem $14^{3}/_{4}$jährigen Mädchen einen Kalkherd im linken Unterhorn nachzuweisen und so den Beginn der Ossifikation für das weibliche Geschlecht auf einen früheren Zeitpunkt zu verlegen. Sodann sah er auch beim Weibe die Verknöcherung hauptsächlich am unteren Schildknorpelrande vorwärts schreiten und er meint „es kann sich hierbei nicht um eine prinzipielle Verschiedenheit in der Progredienz, sondern nur um eine graduelle handeln.“ Erst in späteren Dezennien wäre daher eine geschlechtliche Differenzierung auf diesem Wege möglich. Ja auch den vom tuberc. inf. nach aufwärts ziehenden Knochenzapfen sah Fraenkel bei Frauen angedeutet, Chievitz in einem Fall vollständig ausgebildet. „Um Mißverständnissen vorzubeugen“, schreibt Fraenkel, „möchte ich aber ausdrücklich anerkennen, daß man die in Rede stehenden Knochenpfeiler beim Weibe nur ausnahmsweise und kaum je so prägnant wie beim Manne anzutreffen pflegt.“ Schließlich konnte er im Gegensatz zu Scheier auch bei Frauen einen medianen Knochenkern in Verbindung mit den seitlichen Knochenpartien nachweisen. Aber darin befindet er sich mit Scheier in voller Uebereinstimmung, wenn er schreibt: „Weder chro-

nische Katarrhe, noch spezifische Entzündungen, wie sie namentlich bei Phtisikern angetroffen werden, können als den Eintritt oder das Fortschreiten der Ossifikation begünstigende Faktoren bezeichnet werden". Er schildert dann den Fall eines 29jährigen Phtisikers, „bei dem sich nur in der Mitte des unteren Randes einer Seitenplatte ein minimaler Kalkherd fand". Und er erblickt darin „einen deutlichen Beweis dafür, daß tuberculöse Lungenaffektionen trotz des diese meist begleitenden Hustens und der dadurch bedingten stärkeren Leistung der Kehlkopfmuskulatur nicht als die Ossifikation der Knorpel fördernd angesehen werden können."

Im selben Jahre machte F. Börnstein (20) anläßlich einer Arbeit über Frakturen des Kehlkopfs Röntgenaufnahmen, ohne dabei nennenswerte Erfolge erzielen zu können. Allerdings betrug damals die Expositionszeit 45 Sekunden und dürfte darin eine Hauptursache für den Mißerfolg zu suchen sein.

Als erste der zusammenfassenden Arbeiten erwähne ich die von Jungherr-Jena, der über die gesamten, bisherigen Erfolge der Röntgenstrahlen in der Rhinolaryngologie berichtet. Es gelinge nur der Nachweis von geeigneten Fremdkörpern, dagegen habe „sich die Hoffnung mit Hilfe der Röntgenstrahlen über die Diagnose und Ausdehnung maligner Tumoren im Kehlkopf mehr Aufschluß zu erhalten, nicht erfüllt." (21) Für den ersten „Rhino-Laryngologen-Kongreß Wien 1908" arbeitete H. Burger-Amsterdam ein umfassendes Referat über dasselbe Thema aus, dem eine große Menge in- und ausländischer Literaturbelege beigegeben ist. (22) Ueber die wesentlichen Tatsachen daraus ist bereits im Vorhergehenden berichtet und ich verweise hier nur auf die seitliche Halsaufnahme auf Tafel III, Fig. 2. Auch hier fällt die scharfe Zeichnung der Epiglottis auf, daneben typische Verknöcherungsfiguren im hinteren Teil des Schildknorpels und deutliches Hervortreten des Sin. Morgagni.

Auf demselben Kongreß sprach dann noch Wassermann-München über den gleichen Punkt und zitierte von all' den Röntgenuntersuchungen des Kehlkopfs nur die Arbeiten Scheier's und Eiykman's,(23) um sich dann über die rhinologischen Ergebnisse zu verbreiten.

So standen die Dinge, bis dann in einer Sitzung des „Aerztlichen Vereins Hamburg" vom 19. Mai 1910 A. Thost zum ersten Mal mit seinen röntgologischen Untersuchungen der Weichteilveränderungen am Kehlkopf in die Oeffentlichkeit trat. (24) Schon damals konnte er berichten: „Die Epiglottis, aryepiglottischen Falten, den Sin. Morgagni, die Konturen der Knorpel und der oberen Luftröhrenringe sieht man deutlich, ebenso die Lichtung der Luftröhre und ihre Axenstellung. Die krankhaften Veränderungen sind als dunk-

lere Partieen bei Vorhandensein von Verkalkungen z. B. bei geheilter Tuberkulose — Trübungen, wenn Weichteile geschwollen sind — zu erkennen.“ Während bisher die röntgologischen Untersuchungen sich fast nur auf die Verknöcherungsvorgänge an Leichenkehlköpfen oder die Erforschung der Stimme und des Schluckaktes am Lebenden erstreckt hatten, waren jetzt ganz neue, vor allem für die Praxis wichtige Probleme zu lösen. Thost hat dann bei den „Verhandlungen der deutschen Röntgengesellschaft“ im Jahre 1911 genauestens festgestellt, wie weit sich die schon klinisch und pathologisch-anatomisch bekannten Veränderungen am Knorpel bei Erkrankungen im Röntgenbild nachweisen lassen. (25) Besonders erforschte er die Zerstörung des Knorpels bei akuten und chronischen Infektionskrankheiten (Diphtherie, Typhus, Lues, Tuberkulose und Lupus); ferner wie weit Schleimhauterkrankungen den Knorpel mitverändern und ob der Knorpel im erkrankten Kehlkopf früher oder später verknöchert als unter normalen Verhältnissen. Thost machte seine Aufnahmen durchwegs am Lebenden bei seitlicher Durchleuchtung, wobei allerdings die rechte und die linke Kehlkopfhälfte sich annähernd deckten. Um diesem Uebelstand zu begegnen, kam A. Réthi auf den Gedanken, den Kehlkopf unter Ausschaltung des Schattens der Wirbelsäule in anteriodorsaler Richtung aufzunehmen. (26) Er führte zu diesem Zweck wasserdicht eingepackte Films unmittelbar hinter dem Kehlkopf in den Hypopharynx bezw. den Oesophagus und erzielte so Bilder, die etwa einen frontalen Kehlkopfdurchschnitt wiedergaben. Inwieweit dieser Methode praktische Bedeutung zukommt, läßt sich heute noch nicht übersehen, jedenfalls dürfte sie für Fälle von schwerer Tuberkulose, von größeren Fremdkörpern oder Stenosen kaum verwendbar sein und dann fehlen die oft wichtigen topographischen Beziehungen zu den Nachbarorganen. Jedenfalls geht es zu weit, wenn P. H. Gerber in ihr den alleinigen Zukunftsweg erblickt und von der seitlichen Aufnahme schreibt: „Man sieht meist nur neben dem Zungenbein die verwaschenen Konturen des Schildknorpels und die Epiglottis und Phantasie gehört schon dazu, um gewisse Schatten als Aryknorpel anzuerkennen. Vom Kehlkopfinneren, auf das es uns zunächst ankam, sah man nie etwas.“ (27) Dieser Skeptizismus dürfte vollständig widerlegt sein durch die neuerliche Arbeit von A. Thost, in der er eine ganze Reihe vorzüglicher, seitlicher Kehlkopfaufnahmen des Lebenden beschreibt und reproduziert. (28) Auch H. Gocht erwähnt in seinem Handbuch (29) nur diese „ausgezeichneten, seitlichen Aufnahmen“. Die Untersuchungen von Thost haben dieser Abhandlung im wesentlichen als Grundlage gedient und wir werden daher im weiteren Verlauf eingehend auf sie zurückkommen müssen.

Bevor ich jedoch mit der Beschreibung meiner Aufnahmen beginne, erscheint es nötig einiges Allgemeine über die Technik röntgenologischer Kehlkopfaufnahmen vorauszuschicken. Ich begann meine Untersuchungen zunächst an Leichenkehlköpfen, die mir durch die Liebenswürdigkeit des Herrn Prof. Schmincke vom pathologischen Institut überlassen worden waren. Ich machte an ihnen Aufnahmen im frontalen, sagittalen und in beiden schrägen Durchmessern, um dann einer Anregung von Herrn Prof. Neumayer folgend zu endolaryngealen Aufnahmen überzugehen. Es war beabsichtigt am Lebenden nach Cocainisierung den Film zwischen die beiden Stimmbänder in den Kehlkopf einzuführen und dann eine seitliche Aufnahme zu machen. Wir brachten daher zunächst an aufgeschnittenen Kehlköpfen kleine photographische Platten zwischen Aryknorpeln und Stimmbändern bis zur hinteren Wand des Schildknorpels und später führten wir kleine, schmale Films von oben her zu dieser Stelle herunter. Die Aufnahmen, die wir auf diese Weise erzielten, zeigten deutlich die Strukturverhältnisse der Schildknorpelseitenplatte sowie die obere und die untere Begrenzung des Sin. Morgagnin in seinem mittleren Teil. Dagegen war es nicht möglich die Ansatzstelle der Stimmbänder an den Aryknorpeln oder der hinteren Schildknorpelplatte zur Darstellung zu bringen. Wir haben daher vorläufig davon Abstand genommen diese Versuche am Lebenden auszuführen. An dieser Stelle möchte ich noch erwähnen, daß zuvor schon Prof. Neumayer selbst nach der Methode von A. Réthi (26) Aufnahmen des Kehlkopfes gemacht hatte, ohne dabei wesentliche Erfolge erzielen zu können. Wir sahen uns daher genötigt, zu der alten Methode der seitlichen Kehlkopfaufnahme zurückzukehren, zumal inzwischen A. Thost in seiner ausführlichen Arbeit (28) auf deren Vorzüge hingewiesen hatte.

An der Hand zweier Figuren möchte ich zuvor noch auf das Zustandekommen des Kehlkopfbildes bei seitlicher Aufnahme näher eingehen (vgl. Eiykman, 16). Fig I. stellt das Schema eines frontalen Halsschnittes dar. Es ist angenommen, daß die Röntgenstrahlen von dem Punkte B aus senkrecht durch die beiden Stimmbänder L auf den Punkt N der photographischen Platte P fallen. M stellt die Medianebene des Halsdurchschnittes dar. Die Entstehung des Bildes ist am besten zu vergleichen mit der Projektion eines Schattenbildes, wobei der Brennpunkt der Antikathode die Lichtquelle ist, welche divergierende Strahlen verbreitet. Da nun in unserem Falle die photographische Platte P und die Medianebene M parallel sind, werden alle in letzterer liegenden Teile vergrößert, jedoch ohne Verzeichnung; dasselbe gilt auch für jede sagittale Ebene. Von zwei symme-

Figur 1.

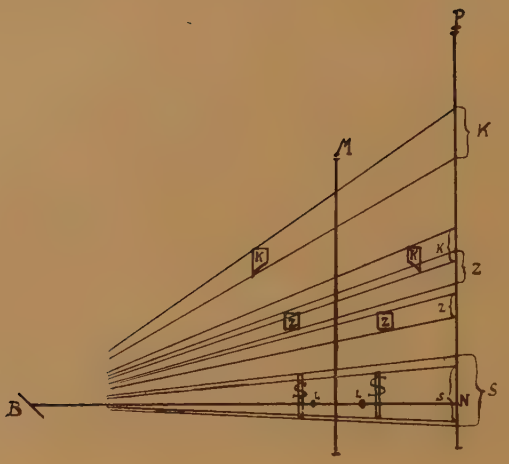

Centrale Projektion des frontalen Halsdurchschnittes durch die ligamenta vocalia.

B = Brennpunkt BN = Achsenstrahl
M = Medianebene
P = Projektionsebene, in diesem Fall photgraph. Platte.
K = Unterkieferast. Z = Zungenbeinhorn.
S = Schildknorpel. L = ligamenta vocalia.

Figur 2.

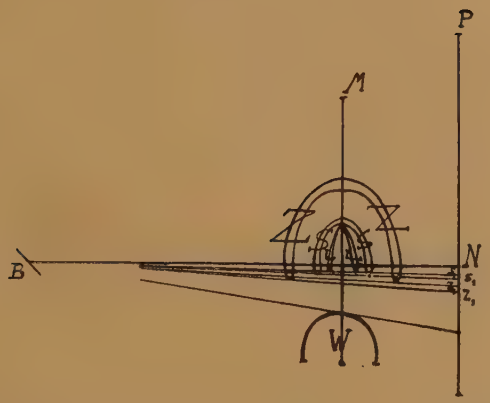

Gentrale Projektion des horizontalen Durchschnitts durch die ligamenta vocalia und des auf die Horizontale projizierten Zungenbeins.

B = Brennpunkt BN = Achsenstrahl
M = Medianebene.
P = Projektionsebene, in diesem Fall photograph. Platte.
Z = Zungenbein. S = Schildknorpel.
L = Ligamenta vocalia. W = Wirbelkörper.

Z_1 und S_1 sind die auf die photographische Platte projizierten hinteren Enden des Zungenbeins bezw. Schildknorpels.

trisch zur Medianebene liegenden Organen ist daher dasjenige, welches am nächsten bei der empfindlichen Platte liegt am wenigsten vergrößert und deshalb auch am deutlichsten gezeichnet. Die beiden Stimmbänder liegen auf gleicher Höhe mit dem Brennpunkt in dem Achsenstrahl BN, sodaß diese Punkte auf den Photographien zusammenfallen werden. Von jedem höher liegenden Organ fällt von zwei symmetrischen Punkten derjenige, der am nächsten bei der Platte liegt auf dieser tiefer als der entferntere.

Fig II stellt einen schematischen Horizontalschnitt durch die Stimmbänder und die Schildknorpel dar; das Zungenbein ist auf die Horizontale projiziert gedacht. Die Bezeichnungen sind dieselben wie bei Fig. I; Auch hier besteht die Annahme, daß der Achsenstrahl durch die Stimmbänder geht.

Aus der Kombination dieser beiden Figuren geht hervor:

1) daß von den beiden Hörnern des Zungenbeins das der Platte näher liegende unter das entferntere fällt und also zu der Hälfte des Schildknorpels gehört, die der der Platte bei der Aufnahme angelegen hat.
2) daß der Hinterrand des entfernteren Zungenbeinhorns und Schildknorpels auf der Photographie näher an den Schatten der Wirbelsäule heranreicht.

Es ist also unstatthaft aus der getrennten Zeichnung beider Zungenbeinhörner etwa auf eine Asymmetrie des Zungenbeins zu schließen; ein Irrtum, der Thost (s. S. 12) unterlaufen ist. Dagegen möchte ich Thost beistimmen, wenn er den auf der Platte stets einfach erscheinenden Sin. Morgagni für den bei der Aufnahme näher gelegenen hält und es ist daher sicherlich zweckmäßig, bei Veränderungen am Sinus oder am Stimmband die Platte auf die kranke Seite zu legen.

Wir haben unsere Aufnahmen im Sitzen gemacht und zwar lag bei sämtlichen, hier veröffentlichten Fällen die Platte der rechten Halsseite dicht an. Wir verwendeten dazu eine ähnliche Vorrichtung wie Thost (s. S. 4, Fig. I und II), doch sahen wir von der Benützung eines Verstärkungsschirmes ab, da entsprechend aufgenommene Bilder die Feinheiten nicht so deutlich erkennen ließen. Jedoch wurden wir der Forderung, die photographische Platte möglichst nahe an das aufzunehmende Objekt heranzubringen — einer Anregung Prof. Neumayer's folgend — dadurch gerecht, daß wir einen kleinen, rechteckigen Holzblock zwischen Hals und Stuhllehne brachten. Auf diesem Holzblock war die photographische Platte befestigt und der Patient fixierte sie noch dadurch, daß er seinen Hals möglichst dagegen anpreßte. Während der Aufnahmen läßt man den Patienten

den Atem anhalten und fordert ihn auf, nicht zu schlucken, nachdem er tief Atem geschöpft. Das Kinn soll möglichst weit vorgestreckt sein, um die ganze Halspartie von der Wirbelsäule so weit als möglich nach vorn abzuheben.

Zu den Aufnahmen verwendeten wir einen Apparat von Polyphos und zwar: Schaltung A, Widerstand 4, Mittelschaltung, 220 Volt und ca. 35—40 Ampère. Da wir vor allem die Weichteile zur Darstellung bringen wollten, arbeiteten wir mit sehr weichen Röhren: als Optimum erwies sich eine Funkenstrecke von 7—8. Von vorneherein waren wir bemüht, entsprechend der alten Forderung von Scheier (3) die Belichtungszeit möglichst herabzudrücken und kamen zu einem Optimum von 6—10 Sekunden. Um die Platte ganz an den Hals des Patienten heranzubringen, verwendeten wir die Größe 9×12. Bei den folgenden Aufnahmen finden sich nur dann nähere technische Angaben, wenn aus irgend einem Grunde von obiger Regel abgewichen worden ist.

Schließlich möchte ich noch an der Hand von Fig. 3 eine schematische Darstellung einer seitlichen Kehlkopfaufnahme geben, wobei wieder der Achsenstrahl durch das Stimmband gehend, angenommen ist. Ich benütze hiezu eine Abbildung aus dem Atlas von Grashey (30) und die Aufzeichnungen von Thost (s. S. 11 ff.). Nach oben sind die Aufnahmen begrenzt von dem horizontalen Unterkieferast und dem Unterkieferwinkel (Fig. III, 1). Die Zunge verläuft als bogenförmiger compakter Schatten, den Schatten des Unterkiefers schneidend bis ans Zungenbein (Fig. III, 14). An den Schatten der Zunge meist dicht angelegt sehen wir die Epiglottis bald als feingeschwungene Linie, bald als breiteren Streifen. (Fig. III,6). Das Zungenbein (Fig. III, 3) ist in der Mehrzahl der Fälle als dichtester Schatten anzutreffen und je nach der Feinheit seiner Struktur können wir auf die Güte der Aufnahmen schließen. Die Zungenbeinhörner (Fig. III, 4, 4a und 5) lassen sich erst nach dem 6. Lebensjahr zur richtigen Darstellung bringen; noch später die Ober- und Unterhörner des Schildknorpels (Fig. III, 7, 7a und 13, 13a). Dagegen ist der Sin. Morgagni (Fig. III, 9) fast auf sämtlichen Aufnahmen*) deutlich zu erkennen. Das Lumen der Trachea (Fig. III, 10) ist als helles Band zu erkennen; die plicae aryepiglotticae als dunkler Streifen (Fig. III, 12). Dort, wo diese Streifen mit dem hintersten Teile des Sin. Morgagni zusammentreffen, haben wir die Aryknorpelgegend zu suchen (Fig. III, 11).

*) Normale Kehlköpfe.

Figur 3.

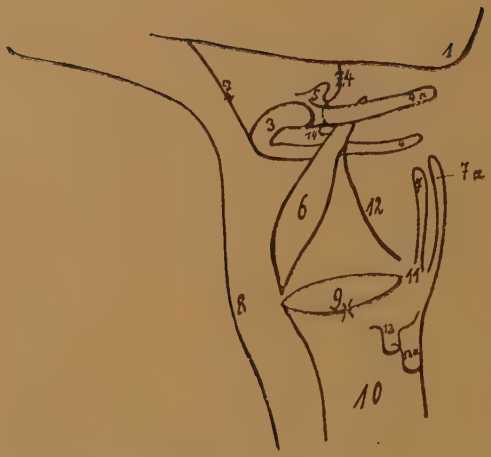

Schema einer seitlichen Röntgenaufnahme des Kehlkopfes.

X = Fußpunkt des Achsenstrahls (durch das lig. voc. gehend).

1 = angulus mandibulae.
2 = Muskulatur (hypoglossus)
3 = corpus oss. hyoidei.
4 = cornua majora oss. hyoid.
5 = cornu minus oss. hyoid.
6 = epiglottis.
7 = cornua super. cart. thyr.
8. = prominent. laryngea.
9 = sinus Morgagni.
10 = trachea.
11 = reg. interarytaenoid.
12 = plica aryepiglottica.
13 = cornu infer. cart. thyr.
14 = Zungengrund.

4a, 7a und 13a sind jeweils die von der Platte entfernter gewesenen Hörner des Zungenbeins bezw. Schildknorpels.

Ich möchte nun in möglichster Kürze eine Reihe der von mir gemachten Aufnahmen — es waren ca. 70—80 — beschreiben und die klinischen, vor allem laryngoskopischen Befunde dazu wiedergeben. Ich beginne zunächst mit den normalen Fällen und lasse dann die pathologischen — hauptsächlich tuberkulösen — folgen.

I. Normale weibliche Kehlkopf-Aufnahmen.

Fall 1.

Cäcilie O., 8 Jahre, Taglöhnerskind.

Patientin hat vor 4 Tagen ein Knochenstückchen verschluckt. Kehlkopfgegend druckempfindlich. Larynxeingang etwas gerötet.

Röntgenaufnahme: In der Höhe des sechsten Halswirbels Fremdkörper, der die Trachea nach vorn komprimiert. Oben rechts im Bilde ist der Sin. Morgagni und die Zeichnung der Epiglottis deutlich zu erkennen. Kehlkopfknorpel noch nicht angedeutet. Zwischenwirbelscheiben sehr breit. Konturen der Trachea scharf gezeichnet. (Abbildg. 1).

Fall 2.

Paula B., 15 Jahre, Kaufmannstochter.

Klinisch: Kieferhöhleneiterung rechts. Larynx o. B.

Röntgenaufnahme: Das Zungenbein und die Hörner sind scharf gezeichnet und noch getrennt. Zwischen den Hörnern deutlich die Konturen der Epiglottis. Sin. Morgagni relativ groß und geräumig, scharf begrenzt. Kehlkopfknorpel noch nicht angedeutet. Konturen der Trachea scharf begrenzt.

Fall 3.

Marie B., 18 Jahre, Verkäuferin.

Klinisch: Starke Heiserkeit. Geringe Vocalisparese. Laryngitis.

Röntgenaufnahme: Zungenbeinkörper und -hörner jetzt zusammenhängend, deutlich. Die Hörner als doppelte Kontur. Dazwischen die Epiglottis schlank, sattelförmig. Von hier sieht man die aryepiglottischen Falten deutlich nach unten ziehen. Sin. Morgagni und Konturen der Trachea scharf begrenzt. Kehlkopfknorpel noch nicht angedeutet.

Fall 4.

Margarethe K., 19 Jahre, Schaffnerstochter.

Klinisch: Stirnhöhleneiterung links. Deviatio septi links; leichte Vocalisparese. Laryngitis acuta.

Röntgenaufnahme: Zungenbeinkörper und -hörner sehr deutlich und scharf. Die Epiglottis ragt haubenförmig 1 cm über die Hörner. Aryepiglottische Falte scharf gezeichnet. Sin. Morgagni klein und schmal, im hintern Teil verwaschen. Erbsengroßer Verknöcherungsherd im unteren Horn des Schildknorpels.

Fall 5.

Frida Sch., 21 Jahre, Baumeisterstochter.

Klinisch: Stirnhöhleneiterung. Adenoide. Larynx o. B.

Röntgenaufnahme: Zungenbeinkörper nicht ganz scharf; die Hörner doppelt konturiert. Zungengrund tritt tief herab. Epiglottis sattelförmig. Aryepiglottische Falten und Konturen der Trachea scharf. Sin. Morgagni in der vorderen Partie als dunkler Raum, hinterer Abschnitt fehlt. Keine Spur von Verknöcherung.

Fall 6.

Josefa G., 32 Jahre, Schreinersfrau.

Klinisch: Hypertrophie der Zungentonsille. Struma.

Röntgenaufnahme: Zungenbeinkörper und Hörner unscharf. Der Zungengrund tritt tief herab. Die Epiglottis liegt demselben scharf an, Zungenbeinhörner nach unten geneigt (Schluckakt). Sin. Morgagni verwaschen. Im hinteren Schildknorpelende strichförmige Verknöcherung. Trachea von vorn comprimiert.

Fall 7.

Lina N., 33 Jahre, Taglöhnersfrau.

Klinisch: Rhinitis atrophicans. Larynx intakt.

Röntgenaufnahme: Zungenbeinkörper und -hörner sehr deutlich, die Hörner nach unten geneigt. Dazwischen die Epiglottis dem tief herabgetretenen Zungengrund scharf anliegend. Sin. Morgagni in ganzer Ausdehnung scharf begrenzt, groß und geräumig. Deutliche scharfe Zeichnung des verknöcherten Schildknorpels. Die Unterhörner doppelt konturiert. Von hier schreitet die Verknöcherung in der ganzen Höhe des Schildknorpels bis zur Mitte des unteren und zum hinteren Drittel des oberen Randes nach vorn. Vorn

begrenzt durch eine bogenförmige Linie, in die der Sin. Morgagni hereinragt. Verknöcherung der Oberhörner nur angedeutet (weiblicher Verknöcherungstypus).

Fall 8.

Anna R., 36 Jahre, Verkäuferin.

Klinisch: Struma. Compression und Verlagerung der Trachea. Basedow Symptome.

Röntgenaufnahme: Zungenbeinhörner nach unten geneigt, die Epiglottis liegt dem tief herabgetretenen Zungengrund scharf an (Schluckakt). Verknöcherung des Schildknorpels deutlich ausgeprägt. Die Unterhörner doppelt; von den Oberhrönern ist nur das, welches der Platte angelegen war, zu erkennen. Verknöcherungsfigur ähnlich wie im vorigen Fall. Auch hier vorn durch eine bogenförmige Linie begrenzt. Im vorderen oberen medialen Schildknorpelwinkel ein isolierter kleinerbsengroßer Knochenkern. Das Lumen der Trachea ist von vorn her durch die Struma stark eingeergt. Sin. Morgagni durch die Verknöcherung überlagert.

Fall 9.

Sophie K., 38 Jahre, Büglerin.

Klinisch: Pharyngitis und Deviatio septi nach links.

Röntgenaufnahme: Zungenbeinkörper und -hörner scharf, zwischen den letzteren die Epiglottis. Von hier ziehen die aryepiglottischen Falten doppelt konturiert nach unten. Sin. Morgagni verwaschen; nur in der vordersten Partie angedeutet. Unter- und Oberhorn des Schildknorpels verknöchert. Von hier zieht die Verknöcherung hauptsächlich am unteren Rand nach vorn.

Fall 10.

Olga H., 16 Jahre, Rentierstochter.

Klinisch: Tonsillitis chron. (Mandelstein links).

Röntgenaufnahme: Zungenbeinkörper und -hörner deutlich; das hintere Horn vom Körper noch getrennt. Zwischen den Hörnern die Epiglottis dem Zungengrund anliegend. Sin. Morgagni groß, geräumig und scharf begrenzt. Am Hinterrand des Schildknorpels ein erbsengroßer Knochenherd mit zwei zackigen Ausläufern.

II. Normale männliche Kehlkopf-Aufnahmen.

Fall 1.

Josef R., $9^1/_2$ Jahre, Handwerksmeisterssohn.

Klinisch: Adenoide. Rhinitis hypertrophicans.

Röntgenaufnahme: Zungenbeinkörper und -hörner unscharf, noch getrennt. Zwischenwirbelscheiben sehr breit. Epiglottis unscharf. Aryepiglottische Falte deutlich hervortretend. Sin. Morgagni relativ groß, hinterer Abschnitt fehlt. Kehlkopfknorpel noch nicht angedeutet. Trachea scharf konturiert.

Fall 2.

Otto D., 14 Jahre, Technikerssohn.

Klinisch: Adenoide. Rhinitis hypertrophicans. Larynx o. B. Pubertätsperiode. Mutation vollendet.

Röntgenaufnahme: Zungenbeinkörper sehr deutlich. Hörner doppelt konturiert, etwas unscharf, vom Körper noch getrennt. Dazwischen die Epiglottis angedeutet. Breite Zwischenwirbelscheiben. Sin. Morgagni fehlt. Kehlkopfknorpel noch nicht zu erkennen.

Fall 3.

Georg R., 19 Jahre, Hausbursche.

Klinisch: Fremdkörperaspiration (der Fremdkörper wurde später aus dem linken Bronchus extrahiert).

Röntgenaufnahme: Zungenbeinkörper kompakt. Die Kontur der Hörner scharf gezeichnet. Körper und Hörner noch getrennt. Epiglottis haubenförmig. Sin. Morgagni scharf umgrenzt, geräumig. Aryepiglottische Falte deutlich. Konturen des Schildknorpels noch nicht zu erkennen.

Fall 4.

Leo H., 22 Jahre, Sänger.

Klinisch: Sehr muskulöser, kräftiger, junger Mann. Stimmbänder kräftig entwickelt. Leichte Laryngitis.

Röntgenaufnahme: Zungenbeinkörper und -hörner noch getrennt, sehr massig. Zeichnung deutlich zu erkennen. Epiglottis sattelförmig. Aryepiglottische Falte deutlich. Sin. Morgagni klein, unscharf, der hintere Teil fehlt. Konturen des Schildknorpels angedeutet. Oberhorn und Unterhorn bis zur Mitte des unteren Randes verknöchert. Der ganze Kehlkopf sehr geräumig. Das Lumen der Trachea außerordentlich weit.

Fall 5.

Leo B., 25 Jahre, Metzger.

Klinisch: Pharyngitis chronica Vocalisparese beiderseits. Crista septi links.

Röntgenaufnahme: Zungenbeinkörper und Hörner zusammenhängend und unscharf. Epiglottis sattelförmig, schlank. Aryepiglottische Falte deutlich. Sin. Morgagni verwaschen. Schildknorpel vom Hinterrand bis zur Mitte in ganzer Höhe verknöchert (weiblicher Verknöcherungstypus).

Fall 6.

Doktor P., 26 Jahre, Arzt.

Klinisch: Kräftiger, muskulöser Mann. Stimmbänder stark entwickelt.

Röntgenaufnahme: Zungenbeinkörper und -hörner zusammenhängend, sehr kompakt, deutliche Zeichnung der Struktur. Epiglottis auf der Abbildung nicht mehr getroffen. Dagegen sieht man die aryepiglottische Falte als schwarzen Strich vor der Mitte des Zungenbeinhorns nach unten ziehen. Grenzen des Schildknorpels allenthalben scharf. Verknöcherung hauptsächlich entlang den Rändern, am stärksten hier am medialen Schildknorpelwinkel. Vom Hinterrande zieht die Verknöcherung in der ganzen Höhe der Schildknorpelplatte schleierartig nach vorn und läßt eben noch die vordere Kuppe des Sin. Morgagni frei. Dieser selbst ist ganz scharf begrenzt, kolbenförmig und sehr geräumig. Auch hier wieder sehr breites Lumen der Trachea. (S. Abbild. 2.)

Fall 7.

Ludwig F., 30 Jahre, Mechaniker.

Klinisch: Trübung der rechten Kieferhöhle und der Siebbeinzellen.

Röntgenaufnahme: Zungenbeinkörper kompakt. Die Hörner doppelt konturiert, scharf gezeichnet. Dazwischen haubenförmig die Epiglottis nur wenig getrennt vom Zungengrund. Von der Spitze der Epiglottis sieht man die aryepiglottische Falte nach unten und hinten ziehen. Der Schildknorpel zeigt eine deutliche Verknöcherung des hinteren Randes und des Unterhorns. Von hier zieht die Verknöcherung strichförmig entlang dem unteren Rande nach vorn, um dann am medialen Schildknorpelwinkel nach oben zu steigen. Von der vorderen Hälfte des Unterrands sieht man den von Scheier beschriebenen Knochenzapfen deutlich nach oben und vorn ziehen, den Sin. Morgagni schneidend. Dieser selbst ist als schmales, langgezogenes, helles, scharfbegrenztes Band deutlich zu erkennen. Konturen der Trachea etwas unscharf. (S. Abbildung 3.)

Fall 8.

Paul K., 34 Jahre, Taglöhner.

Klinisch: Stirnhöhlenoperation. Larynx intakt.

Röntgenaufnahme: Zungenbeinkörper und -hörner unscharf. Epiglottis und aryepiglottische Falte nicht zu erkennen. Starke Verknöcherung des Schildknorpels. Ober- und Unterhörner sind doppelt konturiert; von hier schreitet die Verknöcherung in schräger Linie hauptsächlich am unteren Rand nach vorn (männlicher Verknöcherungstypus) und überlagert den Sin. Morgagni.

Fall 9.

Simon N., 35 Jahre, Taglöhner.

Klinisch: Deviatio septi. Polypen beiderseits.

Röntgenaufnahme: Zungenbein und Epiglottis sind auf der Platte nicht mehr getroffen. Verknöcherungsfigur des Schildknorpels sehr deutlich und scharf. Die beiden Unterhörner breit und etwa 4 mm hintereinander gelegen. Von hier steigt die Verknöcherung nach oben und zieht dann von der Mitte des Hinterrands schräg nach unten und vorn bis zum medialen Schildknorpelwinkel (männlicher Verknöcherungstypus). Sin. Morgagni sehr geräumig, scharf begrenzt.

Fall 10.

Reinhardt N., 35 Jahre, Registrator.

Klinisch: Angebliche Fremdkörperaspiration.

Röntgenaufnahme: Schildknorpel zeigt eine achterförmige Verknöcherungsfigur im medialen Winkel. Die Schildknorpelplatte ist in ganzer Ausdehnung schleierförmig verknöchert. Epiglottis und Zungenbein scharf. In der vorderen Konturlinie der Trachea einige kleine Verknöcherungsherde. Sin. Morgagni durch die Verknöcherung überlagert, nicht zu erkennen.

Wenn ich aus diesen 20 Fällen normaler Kehlkopfaufnahmen einige allgemeine Schlüsse ziehen darf, so geben sie zunächst bezüglich der Verknöcherung im wesentlichen eine Bestätigung der Ergebnisse von Scheier (12) und Fraenkel (19). Auch ich fand beim weiblichen Geschlecht (I, 10) einen früheren Beginn als beim männlichen (II, 4). Dagegen macht nach ihrem ersten Auftreten die Verknöcherung beim Manne anscheinend raschere Fortschritte als beim Weibe. Der von Scheier als so charakteristisch für das männliche Geschlecht beschriebene Knochenzapfen fand sich nur im Falle 7 deutlich ausgeprägt; dagegen war das hauptsächliche

Fortschreiten der Verknöcherung am unteren Rande des Schildknorpels beim Manne wohl etwas mehr ausgebildet. Zu allen Zeiten schon wurde versucht, dieses differierende Verhalten zu erklären, ohne daß es bisher gelungen wäre, eine befriedigende Lösung zu finden. „Von verschiedenen Autoren so insbesondere von Bergeat (31) und von Ségoud (32) sind Versuche zu einer Erklärung für das Auftreten der Verknöcherung im Kehlkopf überhaupt unternommen und als hiefür in Betracht kommende Gründe der allgemeine Ernährungszustand, die stärkere oder geringere Wirksamkeit der Kehlkopfmuskulatur, der Verlauf der vasa laryngea und der damit zusammenhängende stärkere oder schwächere Gefäßreichtum des Perichondriums und dgl. m. ins Feld geführt worden." Nach den Untersuchungen von Meyer und Roux dürfte wohl kein Zweifel darüber bestehen, daß diese Verknöcherungsvorgänge hauptsächlich bedingt sind durch den Muskelzug und ich möchte an dieser Stelle auf ähnliche Versuche hinweisen, wie sie Walkhoff (33) für den Unterkiefer gemacht hat. „W. fand an menschlichen Kiefern starke Trajektorien, welche von der Insertionsstelle der Mm. genioglossus und digastricus ausgehen und fächerförmig in die protuberantia mentalis ausstrahlen. Da nun der Kiefer als Ganzes beim Menschen entsprechend der verminderten Mastikation in Rückbildung begriffen ist, macht Walkhoff die steigende Entwicklung des Kinns von der Sprachbewegung der Zunge abhängig. Diese Auffassung wird in der Pariser Dissertation von Herpin (34) auch auf Grund von eigenen Radiographien bestätigt."

Besonders beachtenswert ist das Verhalten des Sin. Morgagni in den hier veröffentlichten 20 normalen Fällen. In 9 Fällen (5 weibl., 4 männl.) ist er groß, geräumig und scharf begrenzt, in 4 Fällen ist der vordere Abschnitt deutlich und nur der hintere verwischt, in 3 Fällen ist die Zeichnung verwaschen und in 4 Fällen fehlt er vollkommen. Bei diesen 4 Fällen war er dreimal durch die Verknöcherung der Seitenplatte verdeckt; es bleibt also nur ein einziger normaler Fall (II, 2) in dem er durch die Röntgenaufnahme nicht nachzuweisen war. Aehnliche Angaben finden wir auch bei Thost auf Tafel I und II. Schließlich möchte ich noch erwähnen, daß auch die Epiglottis und die aryepiglottischen Falten fast in sämtlichen Fällen sehr deutlich und scharf sich abhoben.

Vergleichen wir nun damit unsere Befunde bei den tuberkulösen Kehlköpfen, die ich in folgendem beschreiben möchte.

III. Aufnahmen tuberkulöser Patienten.

Fall 1.

Oskar A., 19 Jahre, Zeichnergehilfe.

Klinisch: Floride Tbc. beider Oberlappen. Im Sputum Tbc. Diazo +. Laryngoskop.: Infiltration und Ulceration der reg. interaryt. Beide Aryfalten stark verdickt. Stimmbänder etwas verdickt zum Teil narbig.

Röntgenaufnahme: Stark verwaschen. Konturen des Schildknorpels und Sin. Morgagni nicht zu erkennen. Zungenbeinhörner und -körper scharf begrenzt.

Fall 2.

Käthe M., 21 Jahre, Hefterin.

Klinisch: Tbc. Affektion beider Lungenspitzen. Larynx o. B.

Röntgenaufnahme: Zungenbeinhörner doppelt konturiert, scharf begrenzt. Konturen des Schildknorpels unscharf; schleierartige Verknöcherung der hinteren Hälfte der Seitenplatte.

Fall 3.

Kaspar W., 22 Jahre, Schreiner.

Klinisch: Affektion beider Lungenspitzen. Bei der Durchleuchtung beiderseits Hilusdrüsen. Laryngoskop: Infiltrat der reg. interaryt., etwas ulceriert. Beide Stimmbänder stark gerötet, am freien Rand der pars ligament. ulceriert.

Röntgenaufnahme: Zungenbeinkörper und -hörner zusammenhängend scharf gezeichnet. Sin. Morgagni klein, verwaschen der hintere Abschnitt fehlt. Im Unterhorn des Schildknorpels kleiner Knochenherd.

Fall 4.

Therese B., 23 Jahre, Dienstmädchen.

Klinisch: Oefters wegen Lungenspitzenkatarrh im Krankenhaus, schon dreimal Hämoptoe. Seit zwei Jahren heiser. Laryng.: Großes Infiltrat der reg. interaryt.

Röntgenaufnahme: Unscharf, verwaschen. Sin. Morgagni klein, der hintere Abschnitt fehlt. Beginnende Verknöcherung im Unterhorn und im hinteren, unteren Abschnitt des Schildknorpels.

Fall 5.

Fanny H., 31 Jahre, Büffetfräulein.

Klinisch: Heiserkeit und Schmerzen im Kehlkopf. La-

ryngoskop: Infiltration der Taschen- und Stimmbänder, reg. interaryt. und aryepiglottischen Falten.

Röntgenaufnahme: Zungenbeinhörner scharf begrenzt. Sin. Morgagni nicht zu erkennen; dreieckige Verknöcherungsfigur der hinteren Schildknorpelseitenplatte, am unteren Rand bis über die Mitte nach vorn reichend.

Fall 6.

Therese B., 31 Jahre, Dienstmagd.

Klinisch: Starke Heiserkeit. Laryng.: Infiltration beider Stimmbänder, besonders des linken im vorderen Drittel. Infiltrat. der reg. interaryt., das auch übergreift auf beide Aryknorpel und rechts auch auf die aryepiglottische Falte. Glottisspalte durch das diffuse Infiltrat ziemlich eng.

Röntgenaufnahme: Sehr scharfe und deutliche Strukturzeichnung der Wirbelkörper und Zungenbeinhörner. Epiglottis zwischen den letzteren haubenförmig. Aryepiglottische Falte und Sin. Morgagni nicht zu erkennen. Viereckige zackige Verknöcherungsfigur der hinteren Schildknorpelseitenplatte.

Fall 7.

Marie J., 35 Jahre, Buchdruckersfrau.

Klinisch: Lungentuberkulose mit positivem Bazillenbefund. Daneben alte Lues. Wassermann vor einem Jahr +. Laryngoskop.: Geringe Schwellung der Stimmbänder. Großes Infiltrat der reg. interaryt.

Röntgenaufnahme: Zungenbeinkörper kompakt, Zungenbeinhörner scharf konturiert, dazwischen sattelförmig die Epiglottis. Aryepiglottische Falten deutlich. Sin. Morgagni fehlt. Hinterer und unterer Rand des Schildknorpels verknöchert, ebenso Ober- und Unterhörner.

Fall 8.

Josef Sch., 37 Jahre, Taglöhner.

Klinisch: Tbc. beider Lungen. Laryngoskop.: Stimmbänder verdickt und gerötet.

Röntgenaufnahme: Zungenbeinkörper kompakt. Zeichnung der Hörner unscharf. Epiglottis verkürzt. Aryepiglottische Falte unscharf. Schleierartige Verknöcherung der ganzen Schildknorpelseitenplatte. Darunter durchschimmernd der Sin. Morgagni schmal und unscharf.

Fall 9.

Anna H., 37 Jahre, Büglerin.

Klinisch: Schmerzen beim Schlucken. Laryngoskop.: Stimmbänder intakt. Infiltration des rechten Taschenbandes und der rechten Arygegend. Keine Ulceration.

Röntgenaufnahme: Zungenbeinkörper und -hörner unscharf. Epiglottis überragt sattelförmig die letzteren etwa 1 cm. Sin. Morgagni fehlt. Der hintere Rand des Schildknorpels in ganzer Höhe verknöchert. An der vorderen Konturlinie der Trachea ein deutlicher Spalt, herrührend von einer alten Tracheotomie.

Fall 10.

Georg H., 40 Jahre alt, Maschinist.

Klinisch: Infiltration der linken Spitze mit klingendem Rasseln. L. h. u. pleuritische Schwarte. Im Sputum Tbc. +. Bei der Durchleuchtung zeigt sich Trübung der linken Spitze und der ganzen linken Lunge (herdförmige Infiltration). L. Zwerchfell unbeweglich; dort ein dunkler nach oben concaver Schatten. Laryngoskop.: Infiltration der Epiglottis und beider Stimmbänder, dieselben stark gerötet. Infiltration der reg. interaryt. und beider Aryfalten besonders der rechten.

Röntgenaufnahme: Zungenbeinkörper und -hörner kompakt; diese und die Wirbelkörper zeigen deutliche Strukturzeichnung. Epiglottis und aryepiglottische Falte kaum zu erkennen. Sin. Morgagni fehlt. Schildknorpel hauptsächlich im medialen Winkel und dann am Unter- und Hinterrand strichförmige Verknöcherung. Reg. interaryt. frei.

Fall 11.

Wenzel Z., 44 Jahre, Rotgerber.

Klinisch: Tbc. Lungenaffektion. Laryngoskop.: Stimmbänder leicht injiziert, reg. interaryt. gerötet und geschwollen. Epiglottis leicht verdickt und gerötet. Inzwischen Heilung.

Röntgenaufnahme: (Nach vollständiger Heilung) (Oeftere Kauterisation der reg. interaryt.) Sehr deutliche Strukturzeichnung des Zungenbeinkörpers und beider Hörner und besonders der Verknöcherungsfigur des Schildknorpels. Epiglottis durch die Zungenbeinhörner verdeckt. Aryepiglottische Falte deutlich. Am Zungenbeinkörper umgrenzt die Compakta als scharfe Linie die spongiöse Substanz. Der Schildknorpel zeigt die typische männliche Verknöcherungsfigur nach Scheier mit besonders deutlich ausgeprägtem Knochenzapfen in der vorderen Hälfte der Schildknorpelseitenplatte. Sin. Morgagni geräumig und scharf begrenzt. (S. Abbildung 4).

Fall 12.

Anna M., 48 Jahre, Oekonomsfrau.

Klinisch: Infiltration des linken Oberlappens und der rechten Spitze. Starke Dyspnoe, starke Kachexie. Laryngoskop: Infiltration der beiden Stimmbänder und der reg. interaryt; Glottisspalte dadurch beträchtlich eingeengt.

Röntgenaufnahme: Zungenbeinkörper und -hörner sowie die Wirbelkörper zeigen deutliche Strukturzeichnung. Die Epiglottis schneidet als schwarze Linie die Zungenbeinhörner. Von ihrer Spitze sieht man die aryepiglottische Falte unscharf nach unten ziehen. Am Schildknorpel typische weibliche Verknöcherungsfigur nach Scheier. Die Verknöcherung zieht in ganzer Höhe der Seitenplatte vom hinteren Rand nach vorn, am unteren Rand etwas weiter wie am oberen. In der unteren Hälfte des medialen Schildknorpelwinkels ein isolierter, deutlicher, länglicher Knochenkern; der Sin. Morgagni fehlt vollständig. (S. Abbildung 5).

Fall 13.

Matthias M., 55 Jahre, Bürstenmacher.

Klinisch: Ausgesprochener Lungenbefund. Rechts: Infiltration und Caverne des Oberlappens. Links: Stadium 1—2. Gesamtstadium dritten Grades. Diazo +. Laryngoskop.: Infiltration beider Stimm- und Taschenbänder sowie beider Aryfalten. Großes Infiltrat der reg. interaryt.

Röntgenaufnahme: Strukturzeichnung der Wirbelkörper und Zungenbeinhörner unscharf. Zungenbeinkörper kompakt. Epiglottis ragt haubenförmig zwischen den beiden Zungenbeinhörnern hervor. Aryepiglottische Falte deutlich. Am Schildknorpel schleierartige Verknöcherung der ganzen Seitenplatte. Am medialen Winkel achterförmige Verknöcherungsfigur.

Fall 14.

Michel B., 65 Jahre, Bahnwärter.

Klinisch: Starke Infiltration der rechten Spitze und diffuse beider Lungen. Heiserkeit seit zwei Jahren. Laryngoskop: Epiglottis gerötet und verdickt. Glottisspalte von der rechten Seite durch die starke Infiltration des Taschenbandes etwas verlegt. An der Stelle des rechten Stimmbandes zwei tumorartige Höcker von denen der eine auch das linke Stimmband im ersten Drittel verdeckt. Infiltration beider aryepiglottischen Falten und reg. interaryt. Starke Verdickung des linken Aryknorpels.

Röntgenaufnahme: Zungenbeinkörper kompakt. Kontur der Hörner deutlich. Zwischen den letzteren hauben-

förmig die Epiglottis. Der Schildknorpel ist in ganzer Ausdehnung verknöchert; am unteren Ende des vorderen Schildknorpelwinkels ringförmige Verknöcherungsfigur. Der Ringknorpel in toto verknöchert. In der vorderen Konturlinie der Trachea mehrere Kalkherde. Sehr interessant ist die Halswirbelsäule, die am vierten, fünften und sechsten Halswirbel brückenartige Verbindungen zwischen den einzelnen Wirbelkörpern zeigt; die Wirbelkörper selbst scheinen leicht zusammengesunken.

Ich habe mich bemüht, die Röntgenbefunde möglichst objektiv wiederzugeben. Es handelte sich bei allen hier angeführten Fällen, mit einer einzigen Ausnahme, um eine tbc. Affektion des Kehlkopfs selbst. Im Falle 2 war nur eine tbc. Affektion beider Lungenspitzen vorhanden, während der Kehlkopf selbst intakt war. Ich wollte hier einer Anregung Thost's folgend, den Verknöcherungsvorgang am Schildknorpel untersuchen und in der Tat fand ich eine mehr diffuse Verkalkung bezw. Verknöcherung wie sie Schotteliius als charakteristisch für jüngere tuberkulöse Individuen beschreibt (28, S. 26). Was die Verknöcherung tuberkuloser Kehlköpfe überhaupt anbetrifft, so glaube ich unbedingt Th. zustimmen zu müssen, daß diese gegen die Norm gesteigert ist. Dagegen erscheint es mir unmöglich, röntgologisch Verkalkung und Verknöcherung auseinander zu halten und ich schließe mich vielmehr Scheier an, der die Verkalkung als ein Vorstadium der Verknöcherung bezeichnet. Daß die Tuberkulose die Verknöcherung begünstige und steigere ist allgemeine Ansicht der Pathologen und Schmaus (35) schreibt: Die Verkalkung und Verknöcherung der Kehlkopfknorpel ist eine Erscheinung, die „in Folge von chronisch-entzündlichen Prozessen, namentlich bei Phtisikern, auftritt." Daß damit der lokale Entzündungsreiz und die dauernde, vermehrte Anstrengung der Kehlkopfmuskulatur in einem ursächlichen Zusammenhang stehen, erscheint sehr wahrscheinlich. Die Einwände, die Scheier und Fraenkel (s. o.) dagegen erheben, erscheinen mir vollständig widerlegt durch die Ausführungen von Thost (28, S. 22). Ganz besonders gilt dies von dem Fall des 29jährigen Phtisikers (s. o.) der höchstens als Beweis dafür zu betrachten ist, „daß vom frühesten Lebensalter an bestehende Störungen einen hemmenden Einfluß auf die Ausbreitung der Ossifikation haben." Um auf die hier beschriebenen Verknöcherungsstadien zurückzukommen, so erscheint bei den tuberkulösen Kehlköpfen die Ossifikation fast durchweg etwas weiter fortgeschritten als bei den gleichalterigen, normalen. Von Fall 2 ab, d. h. vom 21. Jahre an treffen wir

in allen Fällen eine Verknöcherung am Schildknorpel an. Auch Thost weist auf die für das entsprechende Alter hochgradige Verknöcherung bei den tuberkulösen Fällen hin (vgl. Tafel IV, 5 und Tafel V, 2 und 7). Natürlich wird es noch einer großen Reihe von Aufnahmen bedürfen, um hier bindende Schlüsse zu ziehen.

Besonderes Augenmerk legten wir auf das Verhalten des Sin. Morgagni. Neunmal in unseren 13 Fällen tbc. Kehlkopfaffektionen war er überhaupt nicht zu erkennen, dreimal war er klein, verwaschen und es fehlte der hintere Abschnitt. Nur im Falle 11 war er deutlich und scharf (s. Abbildung 4) und hier handelte es sich um einen ausgeheilten Prozeß. In den 15 Fällen, die Thost auf Tafel IV und V anführt, war der Sin. Morgagni achtmal nicht vorhanden, dreimal verwischt und nur in 4 Fällen war er deutlich zu erkennen. Auffallend ist das Fehlen des Sin. Morgagni in den Fällen, in denen die Strukturzeichnung der Knochen sehr scharf war (s. Fall 6, 7, 10 und 12); gerade hier hätte sich der Sin. Morgagni beim Normalen deutlich abheben müssen. Auch die aryepiglottischen Falten waren in den Fällen, in denen sie klinisch in Mitleidenschaft gezogen waren, röntgologisch nicht zu erkennen (Fall 10 und 12). Dagegen konnten wir den „auffallend matten Ton", wie ihn Thost als charakteristisch für die Tbc. laryngis bezeichnet nicht bestätigen. Die Bilder, die Th. als Belege hiefür anführt, erscheinen mir mitunter schon deshalb als nicht beweisend, weil hier auch die Zeichnung der Wirbelsäule — wenigstens nach den Abbildungen zu schließen — nicht so scharf war. Ich kann daher einer prinzipiell verschiedenen Verknöcherungsform bei Tbc. laryngis im Sinne einer mehr diffusen Verkalkung nicht rückhaltlos zustimmen und halte vielmehr eine graduelle Verschiedenheit für das Wahrscheinliche. In diesem Sinne sprechen auch die beiden Abbildungen 4 und 5. Gerade der letzte Fall ist charakteristisch; es handelte sich dabei um eine Patientin mit sicherer Tbc. laryngis, die inzwischen wegen starker Dyspnoe tracheotomiert wurde. Die Verknöcherungsstruktur der Schildknorpelseitenplatte ist sehr deutlich, scharf und zeigt den weiblichen Typus nach Scheier; und doch ist vom Sin. Morgagni nichts zu erkennen, obwohl derselbe durch die verknöcherte Partie nicht überlagert ist. Auch die aryepiglottische Falte ist in ihrem unteren Abschnitt verwaschen; damit in völliger Uebereinstimmung steht der klinische Befund. Ich möchte daher als röntgologische Merkmale einer chronischen Kehlkopftuberkulose das völlige Fehlen des Sin. Morgani bei relativ weit vorgeschrittener Ossifikation bezeichnen. Von der Deutung eines Schattens der Arygegend im Sinne tuberkulöser Veränderungen haben

wir Abstand genommen, da gerade hier auch die normale Verknöcherung sehr häufig sich zuerst lokalisiert; wenngleich in mehreren Fällen eine solche Deutung sehr nahe gelegen wäre.

Zum Schlusse führe ich noch einige Fälle von Kehlkopfaufnahmen an, bei denen wir versucht hatten, charakteristische Veränderungen im Sinne Thost's nachzuweisen.

IV. Verschiedene pathologische Fälle.

Fall 1.

Josef M., 55 Jahre, Taglöhner.

Klinisch: Lues. Wassermann positiv. Verbreiterung der Aorta asc. und desc. Der Aorta rechts oben aufsitzend ein pulsierender Tumor (Struma substernal. oder Aneurysma der Anonyma?) Laryngoskop.: Lähmung des rechten Stimmbandes.

Röntgenaufnahme: Zungenbeinhörner scharf. Dazwischen die Epiglottis. Die arvepiglottischen Falten doppelt konturiert. Unter der schleierartigen Verknöcherung der Seitenplatte durchschimmernd die längliche verwischte Zeichnung des Sin. Morgagni. An der Wirbelsäule spornförmige Vorsprünge an der Basis des vierten und an der oberen Platte des fünften Halswirbels.

Fall 2.

Therese U., 45 Jahre, Hausmeisterin.

Klinisch: Alte Lues. Laryngoskop.: Stimmbandbewegungen intakt. Stimmbänder leicht geschwollen. Dicht unter der Glottisspalte schiebt sich von beiden Seiten der Trachea eine scharfbegrenzte Leiste vor, die eine säbelscheidenförmige Verengerung der Trachea verursachen. Schilddrüse in beiden Seitenlappen mäßig vergrößert.

Röntgenaufnahme: Unscharf. Am Schildknorpel deutliche Verknöcherung der beiden Oberhörner, von da herabsteigend und stärker werdend zu den Unterhörnern. Am Unterrande schreitet sie bis zur Mitte, am Oberrande bis zum hinteren Drittel nach vorn (gleichmäßig, schleierartig). Am medialen Winkel oben ein isolierter Knochenkern. Sin. Morgagni klein, nicht ganz scharf begrenzt.

Fall 3.

Else St., 22 Jahre, Kassiererin.

Klinisch: Alte Lues. Wassermann negativ. Laryngos-

kop.: Breit aufsitzender Tumor (Fibrom?) am rechten Stimmband. Vor einem Jahr wurde ein Tumor am linken Stimmband entfernt.

Röntgenaufnahme: Zungenbeinhörner deutlich. Dazwischen scharf die sattelförmige Epiglottis. Am Schildknorpel strichförmige Verknöcherung des Hinterrandes. Die Zeichnung des Sin. Morgagni etwas verwischt; dieser selbst kolbenförmig; ein Tumor nicht nachzuweisen.

Fall 4.

Anton S., 51 Jahre, Säger.

Klinisch: Starker Alkoholiker; starke Pharyngitis. Laryngoskop.: Rötung beider Stimmbänder. Tumor an der vorderen Commisur und am Ansatz des linken Stimmbandes, der sich nach der Probeexcision als ein polypöses Fibrom mit hyaliner Entartung herausstellte.

Röntgenaufnahme: Am Schildknorpel achterförmige Verknöcherungsfigur am medialen Winkel. Sin. Morgagni durch die verknöcherte Seitenplatte verdeckt. An der Basis des sechsten Halswirbels ein vorspringender Knochensporn.

Fall 5.

Magdalena V., 62 Jahre, Hebamme a. D.

Klinisch: Patientin kann seit 4 Monaten keine größeren Bissen mehr schlucken, hat in letzter Zeit stark abgenommen, angeblich ca. 50 Pfund. Laryngoskop.: Linkes Stimmband steht in Cadaverstellung; linker Sin. pyriformis etwas überlagert durch eine starke Schwellung der Larynxhinterwand, Oberfläche glatt. (Tumor des Oesophaguseinganges?) Keine Drüsen.

Brustaufnahme: Aneurysma der Anonyma; Struma substernalis links.

Röntgenaufnahme: Zungenbeinkörper: Compakta und Spongiosa deutlich zu unterscheiden. Zungenbeinhörner sehr scharf. Dazwischen sattelförmig ein scharf begrenzter schwarzer Streifen, die Epiglottis. Sin. Morgagni nicht zu erkennen. Siebartige Verknöcherungsfigur in der hinteren, unteren Hälfte des Schildknorpels. (S. Abbildung 6.)

In den beiden ersten Fällen handelte es sich um Luetiker, die keinen sicheren lokalen Kehlkopfbefund aufwiesen; wenngleich Fall 2 eine Perichond. luetica vermuten ließ. Es gelang uns nicht die perlschnurartige Verknöcherungsfigur nachzuweisen, die Thost gefunden und auf Tafel VI, Fig. 6 wiedergegeben hat. Ebenso war es uns bei Fall 3 und 4 unmöglich den Stimmbandpolypen zur röntgologischen Darstellung zu bringen. Schließlich erwähne ich noch einen Fall, indem es uns gelungen war, ein sehr scharfes Bild zu erhalten (s. Abbildg. 6). Der röntgologische Befund hätte unbedingt für ein Carcinom gesprochen. Patientin kam kurze Zeit später ad exitum und die Autopsie ergab ein Aneurysma im Anfangsteil der Aorta und ein sackförmiges der Anonyma, das den Sin. pyriformis vorgewölbt hatte. Es handelte sich also um eine normale Verknöcherungsfigur ähnlich der, wie sie Thost auf Tafel III, 3 beschrieben hat.

Während der Niederschrift erfahre ich noch durch die Liebenswürdigkeit von Herrn Prof. Neumayer von einem Fall, der vor zwei Jahren hier in Behandlung stand. Es handelte sich um eine 48jährige Frau mit einer Stenose des Oesophagus 15 cm entfernt von der Zahnreihe. Die Wassermann'sche Reaktion war negativ. Die Röntgenaufnahme ergab einen großen Tumor des Oesophaguseinganges, der die Trachea von hinten her komprimierte. Außerdem läßt sie sehr deutlich die gekörnte Verknöcherungsfigur des Schildknorpels erkennen, wie sie Thost als charakteristisch für das Carcinom beschreibt, ein Befund, der durch die nachfolgende Operation vollkommen bestätigt wurde.

Soeben erscheint ein Buch von M. Weingaertner (36), das neben einer sehr ausführlichen Literaturangabe im wesentlichen die Befunde von Thost bestätigt und eine Reihe vorzüglicher Abbildungen bringt.

Zu den verschiedenen Zeiten schon ist die Frage aufgeworfen worden, was leisten die Röntgenstrahlen in der Laryngologie? (8 und 22). Ich glaube nach unserem heutigen Standpunkt diese Frage dahin beantworten zu können:

1) Die Röntgenstrahlen geben uns sicheren Aufschluß über die Topographie und die Größenverhältnisse des Larynx.
2) Die Röntgenstrahlen geben uns sicheren Aufschluß über die Ossifikationsverhältnisse am Kehlkopf.
3) Die Röntgenstrahlen geben uns sicheren Aufschluß über die Physiologie des Schluckakts und der Stimme.
4) Die Röntgenstrahlen vermögen unsere Diagnosenstellung bei Kehlkopfaffektionen im Gefolge von chronischen Infektionskrankheiten vor allem Tuberkulose zu sichern.

5) Die Röntgenstrahlen geben uns mitunter einen genaueren Aufschluß über die Ausdehnung krankhafter Prozesse am Kehlkopf, zumal wenn diese die Knorpelsubstanz in Mitleidenschaf gezogen haben.
6) Mit Hilfe der Röntgenstrahlen wird es in manchen differential-diagnostisch schwierig gelagerten Fällen lokaler Kehlkopfaffektionen möglich sein, die Diagnosenstellung zu stützen.

Gerade auf diesen letzteren Punkt werden wir bei späteren Untersuchungen zu achten haben; inwieweit es dabei gelingen wird, durch eine Kombination der seitlichen Aufnahme mit einer Aufnahme von vorn nach Réthi (26) oder mit einer endolaryngealen Aufnahme nach Prof. Neumayer (s. o.) neue Erfolge zu erzielen, das läßt sich heute noch nicht voraussehen.

Zum Schluß ist es mir eine besonders angenehme Pflicht, auch an dieser Stelle meinem hochverehrten Lehrer, Herrn Prof. Dr. Neumayer, für die Anregung zur vorliegenden Arbeit sowie für die bei der Durchsicht der gewonnenen Resultate mir in liebenswürdigster Weise zuteil gewordene Unterstützung meinen herzlichsten Dank auszusprechen.

Vorstehende Arbeit wurde im Juni 1914 abgeschlossen.

Abbildung 1.

Siehe Fall 1, Seite 17.

Abbildung 2.



Siehe Fall 2, Seite 21.

Abbildung 3.

Siehe Fall 3, Seite 21.

Abbildung 4.



Siehe Fall 11, Seite 26.

Abbildung 6.

Siehe Fall 5, Seite 31.

Literaturverzeichnis.

1. Gocht, Prof. Dr., Halle, Die Röntgenliteratur. II. Teil: Sachregister S. 309 ff. Stuttgart 1912; Nachtragsband 1914.
2. Scheier, Dr. Max, Ueber die Verwertung der Röntgenstrahlen in der Rhinolaryngologie. Vortrag Frankfurt a. M. 1896. Fortschritte auf d. Gebiet d. Röntgenstrahlen. Bd. I. S. 110/11.
3. — Ueber die Photographie der Nase u. d. Kehlkopfs mittels Röntgenstrahlen. Vortrag in d. Laryngolog. Gesellschaft Berlin. 4. XII. 1896. Berl. klin. Wochenschr. 1897. Nr. 27. S. 636/37.
4. Macintyre, J., The Practitioner I p. 42, Jan. 1897, Ref.: Levy-Dorn, Fortschritte auf dem Gebiete der Röntgenstrahlen. Bd. I. S. 200.
5. Scheier, Dr., Max, Weitere Mitteilungen über die Anwendung der Röntgenstrahlen in der Rhino- u. Laryngologie. Fortschr. auf dem Gebiet der Röntgenstrahlen. Bd. I. S. 64.
6. Chievitz, Untersuchungen über die Verknöcherung der Kehlkopfknorpel. Archiv für Anatomie u. Physiologie, anatom. Teil 1882, S. 303 ff.
7. Scheier, Dr. Max, Neue Mitteilungen über die Verwendbarkeit der Röntgenstrahlen in der Rhinologie u. Laryngologie. Archives internationales de Laryngologie, d'Otologie et Rhinologie. 1898. Nr. 2.
8. Rosenberg, A., Berlin, Vortrag in der „Laryngologischen Gesellschaft". Berl. klin. Wochenschrift 1898. Nr. 41. S. 915/17.
9. Scheier, Dr. Max, Vortrag in der „Laryng. Gesellschaft". Berl. klin. Wochenschrift. 1899. Nr. 4. S. 93.
10. Alexander-Berlin, Vortrag in der „Berl. med. Gesellschaft" vom 13. Dez. 1899. V. B. der Deutsch. med. Wochenschr. 1900 II, 9.
11. Behn, Dr., Kiel, Kehlkopfverknöcherung nachgewiesen am Lebenden. Fortschritt auf d. Gebiet der Röntgenstrahlen. IV, 43, 1900.
12. Mignon, M., L'examen anatomo-topographique et physiologieque du larynx par la radioscopie. Arch. internat. de Laryng. etc. Bd. XIV. p. 30, 1901.
13. Scheier, Dr. Max, Ueber die Ossifikation des Kehlkopfs. Arch. f. mikr. Anat. u. Entwicklgs. Bd. 59, 1902.
14. Wolff, Julius, Virch. Arch. Bd. 50 (cit. bei Scheier 13).
15. Eiykman, P. H., Scheveningen, Bewegsphotogr. mit. Rtgstr. Fortschr. a. d. Geb. d. Röntgenstr. Bd. V, S. 351 ff.
16. Eiykman, L. P. H., Amsterdam, Radiogr. d. Kehlkopfs. Fortschr. a. d. Geb, d. Rtgstr. VII, S. 196 u. 310; 1904.
17. Eiykman, P. H., Scheveningen, Die Bewegungen d. Halsorgane. Fortschr. a. d. Geb. d. Rtgstr. Bd. VII, 130; 1904.
18. — Die Bewegungen d. Halsorg. beim Anstrengen. Fortschr. a. d. Geb. d. Rtgstr. Bd. VII, 280; 1904.
19. Fraenkel, Eugen, Ueber d. Verknöchg. d. menschl. Kehlkopfs. Fortschr. a. d. Geb. d. Rtgstr. Bd. XII, 151; 1908.

20. Börnstein, F., Durchleuchtung des Kehlkopfs. Archiv für Laryngologie u. Rhinologie 1908.
21. Jungherr, E., Jena, Zeitschr. für med. Elektrologie u. Röntgenkunde 1908.
22. Burger, Prof. Dr. H., Amsterdam, Was leisten die Röntgenstrahlen in der Rhinolaryngologie? Wiesbaden 1908. J. F. Bergmann.
23. Wassermann, M., München, Die Bedeutung des Röntgenverfahrens a. d. Gebiete der Rhinolaryngologie. Fortschr. a. d. Geb. d. Rtgstr. Bd. XII, 293, 1908.
24. Thost, Dr. A., Vortrag im Aerztl. Verein Hamburg 10. Mai 1910. Fortschr. a. d. Geb. d. Rtgstr. Bd. XVI, S. 395.
25. — Ueber Röntgenaufnahmen am leb. Kehlkopf. Verhandlg. d. „Deutschen Röntgengesellschaft" Bd. VII, S. 57 ff. 1911.
26. Réthi, Dr. Aurelius, Die röntgol. Untersucuhng d. Kehlkopfs u. d. Luftröhre. Deutsche med. Wochenschrift 1912. Nr. 41.
27. Gerber, Prof. Dr. P. H., Die Untersuchung der Luftwege. Würzburg 1913; Curt Kabitzsch.
28. Thost, Dr. A., Der normale und kranke Kehlkopf des Lebenden im Röntgenbild. Hamburg 1913; Lucas Gräfe & Sillem.
29. Gocht, Prof. Dr. H., Handbuch der Röntgenlehre. Stuttgart 1914; Ferdinand Enke.
30. Graßhey, Prof. Dr. R., Atlas typischer Röntgenbilder vom normalen Menschen. München 1912; J. F. Lehmann's Verlag, 2. Aufl.
31. Bergeat, Arch. f. Laryngologie Bd. VI. (cit. bei Scheier 12).
32. Ségoud, Archiv général de médicine Ser. 4. Tom. 15, 1847. (cit. bei Scheier 12).
33. Walkhoff, Prof. Dr. O., Der Unterkiefer des Menschen u. der Anthropomorphen in seiner funktionellen Gestalt; aus Selenka, Die Affenmenschen (Anthropomorphen) IV. Wiesbaden 1902; J. F. Bergmann.
34. Herpin, A., Evolution de l'os max. inf. Thèse de Paris 1907. (cit. bei Burger 22).
35. Schmauß, Grundriß der patholog. Anatomie, S. 454. Wiesbaden 1910. F. Bergmann.
36. Weingaertner, Dr. M., Das Röntgenverfahren i. d. Laryngolog. Berlin 1914; Hermann Meusser.

Lebenslauf.

Als Sohn des Rabbiners Dr. Leopold Treitel bin ich am 8. August 1889 zu Karlsruhe in Baden geboren. Ich besuchte zunächst die Volks- und später die Lateinschule in Laupheim in Württemberg, um dann im Herbst 1903 in das Gymnasium zu Ulm a. D. überzutreten. Hier erlangte ich im Juli 1905 das Zeugnis der Primareife und verbrachte das folgende Jahr als Volontär bei einem Zahnarzt in Stuttgart-Canstatt. Im Herbst 1906 trat ich wieder in das Gymnasium Ulm a. D. ein und erlangte hier im Juli 1907 das Zeugnis der Reife. Ich widmete mich nunmehr an den Universitäten München und Berlin (W.-S. 1908/09) dem Studium der Medizin und Zahnheilkunde. Hier, in München, bestand ich im Anfang des Jahres 1910 meine ärztliche Vorprüfung und gegen Ende desselben Jahres mein zahnärztliches Staatsexamen. Nachdem ich anfangs Juni 1913 meine ärztliche Staatsprüfung abgelegt hatte, war ich seit 1. September als Medizinalpraktikant an der Kgl. Universitätspoliklinik für innere Krankheiten (Prof. Dr. May), für Ohrenkrankheiten (Prof. Dr. Heine), für Hals- und Nasenleiden (Prof. Dr. H. Neumayer) und für Haut- und Geschlechtskrankheiten (Prof. Dr. v. Zumbusch) tätig.